

INFORME MONKEYPOX

CENTRO DE INFORMAÇÕES ESTRATÉGICAS EM VIGILÂNCIA EM SAÚDE – CIEVS/ES

Nº 001/22 | 27/06/2022

ASSUNTO: Alteração na definição de caso suspeito e mudança de material para coleta e fluxo laboratorial.

POPULAÇÃO ALVO: Profissionais e serviços de saúde.

A Secretaria de Estado da Saúde do Espírito Santo (SESA) informa nova definição de caso suspeito para *Monkeypox* conforme Informe nº 34/22 da Sala de Situação do *Monkeypox/MS*, bem como mudança no fluxo laboratorial e coleta de amostra.

Definição de CASO SUSPEITO: Indivíduo de qualquer idade que, a partir de 15 de março de 2022, apresente início súbito de erupção cutânea aguda sugestiva* de *Monkeypox*, única ou múltipla, em qualquer parte do corpo (incluindo região genital), associada ou não a adenomegalia ou relato de febre.

E um dos seguintes vínculos:

→ Histórico de contato íntimo com desconhecido/a(s) e/ou parceiro/a(s) casual(is), nos últimos 21 dias que antecederam o início dos sinais e sintomas;

OU

→ Ter vínculo epidemiológico** com casos confirmados de *Monkeypox*, desde 15 de março de 2022, nos 21 dias anteriores ao início dos sinais e sintomas;

OU

→ Histórico de viagem a país endêmico ou com casos confirmados de *Monkeypox* nos 21 dias anteriores ao início dos sintomas;

OU

→ Ter vínculo epidemiológico** com pessoas com histórico de viagem a país endêmico ou país com casos confirmados de *Monkeypox*, desde 15 de março de 2022, nos 21 dias anteriores ao início dos sinais e sintomas.

* A erupção característica associada às lesões da MPX envolve o seguinte: lesões profundas e bem circunscritas, muitas vezes com umbilicação central; e progressão da lesão através de estágios sequenciais específicos – máculas, pápulas, vesículas, pústulas e crostas; isso às vezes pode ser confundido com outras doenças que são mais comumente encontradas na prática clínica (por exemplo, sífilis secundária, herpes e varicela zoster). Historicamente, relatos esporádicos de pacientes coinfectados com o vírus Monkeypox e outros agentes infecciosos (por exemplo, varicela zoster, sífilis) foram relatados, portanto, pacientes com erupção cutânea característica devem ser considerados para testes, mesmo que outros testes sejam positivos.

exposição próxima e prolongada sem proteção respiratória; contato físico direto, incluindo contato sexual, **mesmo com uso de preservativo; ou contato com materiais contaminados, como roupas ou roupas de cama.

Exames Laboratoriais

O número de exames para diagnóstico diferencial de *Monkeypox* diminuiu e, conseqüentemente, minimizou o número de material a ser coletado do paciente.

Material:

- a) Secreção de vesícula **OU**;
- b) Crosta de lesão (Fragmentos e/ou raspagem) **E**;
- c) Soro.

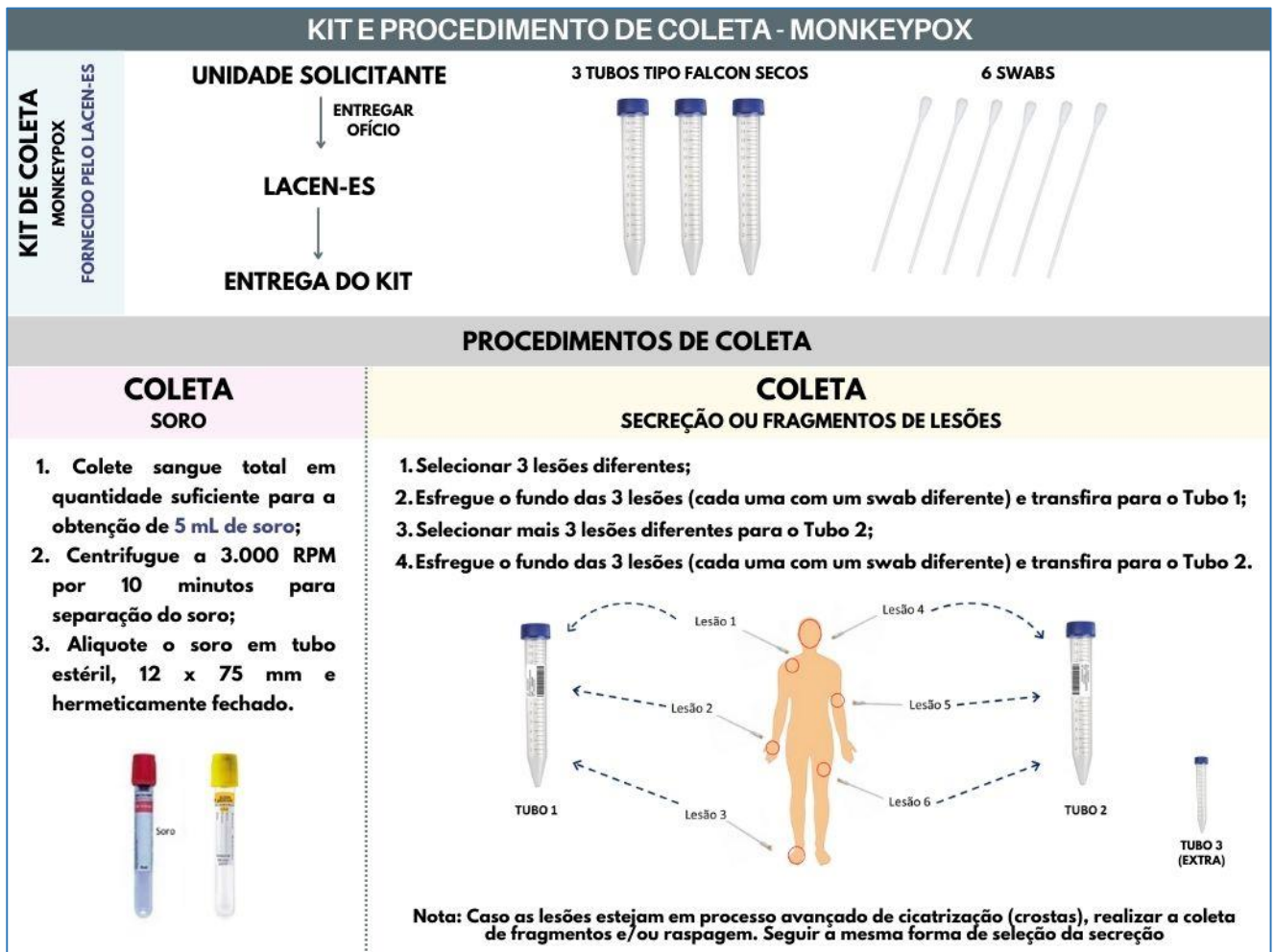
Exames:

- a) Variola (Monkeypox);
- b) Varicela-Zoster;
- c) Herpes Simplex 1 e 2;
- d) Sífilis.

Obs.: No ES, as unidades já têm a política de entregar soro para análises de imunologia e biologia molecular. Portanto, para o fluxo do LACEN, a entrega é de material SORO para realização de exames como Sífilis e Herpes Simplex 1 e 2.

A coleta de secreção de lesões ou fragmentos e/ou raspagem continua da mesma forma, com exceção da quantidade de swabs. Antes, era solicitado 4 swabs (4 lesões) no total - 2 swabs em cada tubo. Agora, orienta-se a coleta de 6 lesões (3 swabs em cada tubo).

Sugere-se coletar a **SECREÇÃO** da fase de pústula da lesão, pois é o material com maior carga viral. A coleta de fragmentos e/ou raspagem é apenas quando o paciente chega com as lesões em estágio avançado de cicatrização. Na fase de crosta, orienta-se a coleta de swabs de lesões "úmidas", que é a fase inicial da cicatrização.

Figura 1 - Procedimento de coleta de material - *Monkeypox*


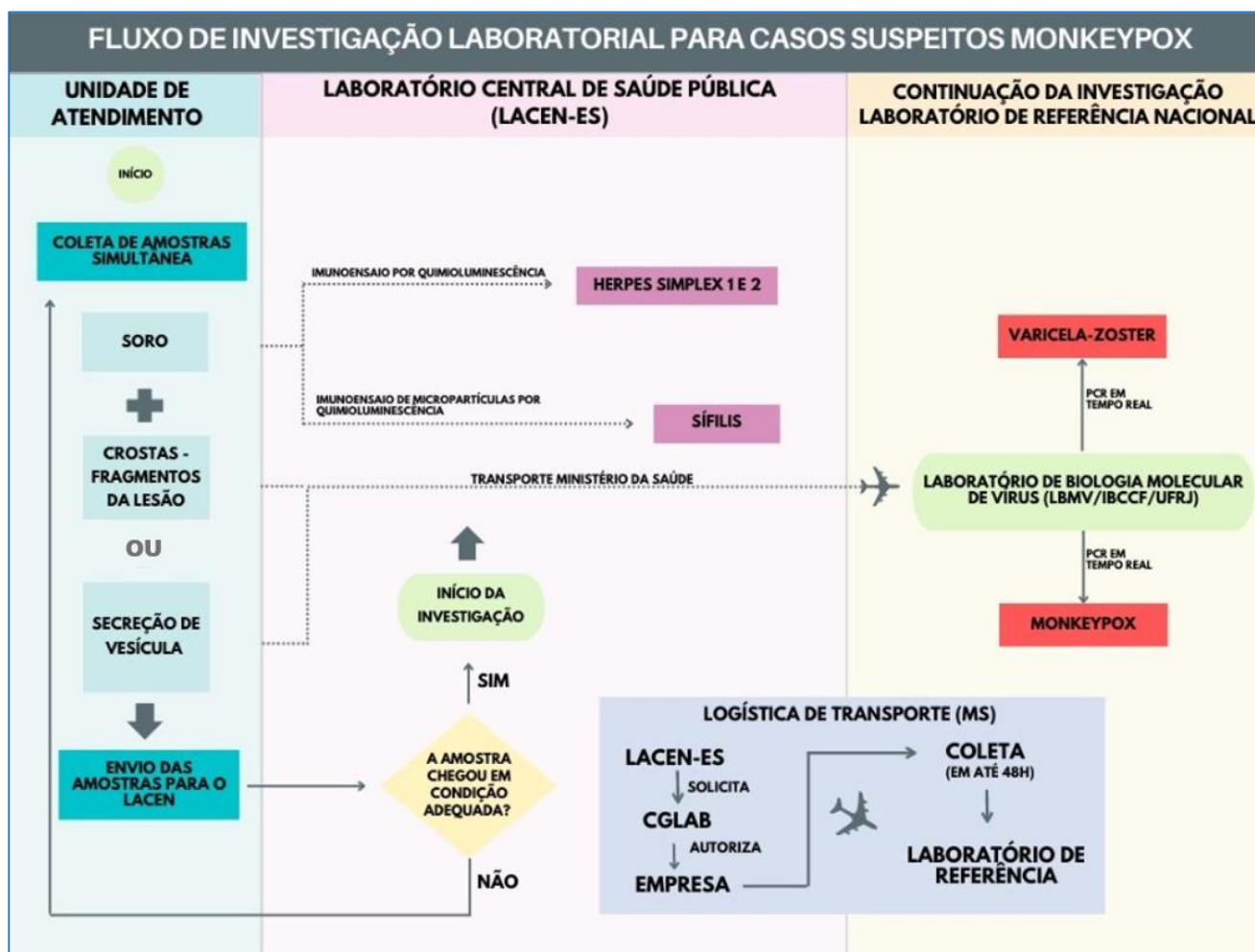
Fonte: Laboratório Central de Saúde Pública do Espírito Santo – LACEN/ES

 Figura 2 – Diagnóstico, metodologia, material e laboratório responsável – Análise de amostras para diagnóstico de *Monkeypox*.

Tipo de Diagnóstico	Metodologia	Tipo de Material	Laboratório de Realização do exame
Monkeypox	PCR em Tempo Real	Secreção de Vesícula Crosta/Fragmento de lesão	Laboratório de Biologia Molecular de Vírus do Instituto de Biofísica Carlos Chagas Filho da Universidade Federal do Rio de Janeiro
Varicela-Zoster	PCR em Tempo Real	Secreção de Vesícula Crosta/Fragmento de lesão	
Herpes Simplex 1 e 2	Imunoensaio por Quimioluminescência	Soro	Laboratório de Saúde Pública do Espírito Santo (LACEN ES)
Sífilis	Imunoensaio DE Micropartículas por Quimioluminescência	Soro	Laboratório de Saúde Pública do Espírito Santo (LACEN ES)

Fonte: Laboratório Central de Saúde Pública do Espírito Santo – LACEN/ES

Figura 3 – Fluxo de Investigação Laboratorial de *Monkeypox*



Fonte: Laboratório Central de Saúde Pública do Espírito Santo – LACEN/ES

Orlei Amaral Cardoso
Gerente Estadual de Vigilância em Saúde

Luiz Carlos Reblin
Subsecretaria de Estado de Vigilância em Saúde

Nésio Fernandes de Medeiros Júnior
Secretário de Estado da Saúde

ASSINATURAS (2)

Documento original assinado eletronicamente, conforme MP 2200-2/2001, art. 10, § 2º, por:

ORLEI AMARAL CARDOSO
GERENTE QCE-03
GEVS - SESA - GOVES
assinado em 30/06/2022 12:04:19 -03:00

LUIZ CARLOS REBLIN
SUBSECRETARIO ESTADO QCE-01
79023900007 - SESA - GOVES
assinado em 30/06/2022 12:04:41 -03:00



INFORMAÇÕES DO DOCUMENTO

Documento capturado em 30/06/2022 12:04:42 (HORÁRIO DE BRASÍLIA - UTC-3)
por ORLEI AMARAL CARDOSO (GERENTE QCE-03 - GEVS - SESA - GOVES)
Valor Legal: ORIGINAL | Natureza: DOCUMENTO NATO-DIGITAL

A disponibilidade do documento pode ser conferida pelo link: <https://e-docs.es.gov.br/d/2022-8KK87X>